- Copyright - Il Pensiero Scientifico Editore downloaded by IP 18.118.200.136 Mon, 29 Apr 2024, 16:08:40

Immagini in medicina cardiovascolare

Stenting carotideo e coronarico (tronco comune e discendente anteriore) simultaneo: descrizione di un caso

Fabrizio Tomai, Bernard Reimers*, Francesco Versaci, Igino Proietti

*Divisione di Cardiochirurgia, Università degli Studi "Tor Vergata", Roma, *Divisione di Cardiologia, Ospedale Civile, Mirano (VE)*

(Ital Heart J Suppl 2003; 4 (4): 344-346)

© 2003 CEPI Srl

Ricevuto il 21 gennaio 2003; nuova stesura il 24 marzo 2003; accettato il 25 marzo 2003.

Per la corrispondenza:

Dr. Fabrizio Tomai

Divisione di Cardiochirurgia Università degli Studi "Tor Vergata" European Hospital Via Portuense, 700 00149 Roma E-mail: f.tomai@tiscali.it

Un uomo di 82 anni veniva alla nostra osservazione per la recente comparsa di attacchi ischemici cerebrali transitori, l'ultimo dei quali 15 giorni prima del ricovero. Il paziente inoltre riferiva da alcuni mesi episodi di angina pectoris a bassa soglia, con elettrocardiogramma da sforzo positivo per ischemia a 50 W. All'anamnesi il paziente risultava affetto da grave broncopneumopatia cronica ostruttiva, diabete mellito non insulino-dipendente, ipertensione arteriosa di grado moderato, dislipidemia mista ed insufficienza renale cronica lieve (creatininemia 1.87 mg/dl). L'elettrocardiogramma non evidenziava alcuna alterazione. L'esame ecocardiografico transtoracico mostrava una funzione ventricolare sinistra conservata, e il Doppler carotideo una placca a livello dell'arteria carotide interna sinistra, a margini irregolari, ulcerata, determinante una stenosi serrata. L'angiografia selettiva dei vasi epiaortici e la coronarografia evidenziavano, rispettivamente, una stenosi complessa del 90% dell'arteria carotide interna sinistra, stenosi dell'80% del tronco comune prima della biforcazione, e stenosi del 90% dell'arteria discendente anteriore prossimale (Figg. 1 e 2). Per l'elevato rischio operatorio si poneva indicazione al trattamento percutaneo sia della stenosi carotidea sia di quelle coronariche. La gravità e la localizzazione delle lesioni sconsigliavano, inoltre, un approccio differito delle due procedure che venivano effettuate in sequenza mediante approccio femorale destro con cateteri guida 7F dopo 24 ore di trattamento antiaggregante con acido acetilsalicilico e clopidogrel e somministrazione profilattica di soluzione salina 0.45% e di N-acetil-cisteina al fine di prevenire l'eventuale nefrotossicità indotta dal mezzo di contrasto[1]. Dopo posizionamento di filtro di protezione distale (Filter wire Ex EPI, Boston Scientific, Santa Clara, CA, USA) e stenting dell'arteria carotide interna sinistra (Wallstent 7/30 mm, Boston Scientific, Galway, Irlanda, sovradisteso con pallone da 5/20 mm a 10 atm), venivano trattati con stenting diretto sia la discendente anteriore (Multilink Zeta 3.5/13 mm a 8 atm, Guidant, Santa Clara, CA, USA) che il tronco comune (Multilink Zeta 4/8 mm a 8 atm) (Figg. 3 e 4). Tutte le procedure erano effettuate con successo ed il paziente veniva dimesso in seconda giornata in buone condizioni cliniche. A 7 mesi dalla procedura il paziente è asintomatico; l'eco color Doppler dei vasi epiaortici non ha mostrato ricrescita neointimale a livello della carotide interna sinistra ed il test ergometrico è risultato negativo per segni e sintomi di ischemia miocardica al carico di lavoro tollerato (100 W).

Dalla letteratura, è noto come più della metà dei pazienti con patologia carotidea abbia una malattia coronarica coesistente, spesso coinvolgente il tronco comune, e come il 10-20% dei pazienti con coronaropatia abbia una malattia carotidea significativa[2]. Ciò implica la coesistenza di malattia coronarica e carotidea in un elevato numero di pazienti in cui sia indicata una valutazione invasiva. Il trattamento di tale patologia associata permane controverso e mancano attualmente definite linee guida. Un'opzione terapeutica è la rivascolarizzazione chirurgica simultanea o differita delle due patologie; tuttavia il rischio relativo in termini

- Copyright - Il Pensiero Scientifico Editore downloaded by IP 18.118.200.136 Mon, 29 Apr 2024, 16:08:40

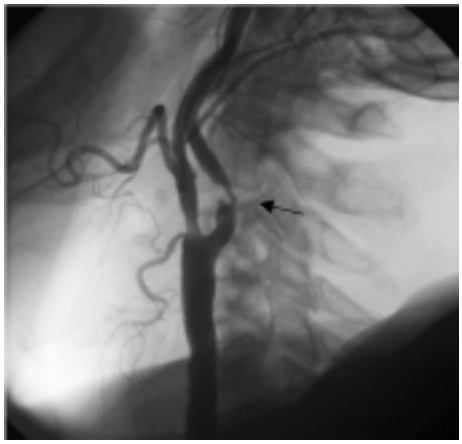

Figura 1. *L'angiografia selettiva dell'arteria carotide comune sinistra mostra una stenosi complessa del 90% dell'arteria carotide interna* (freccia).

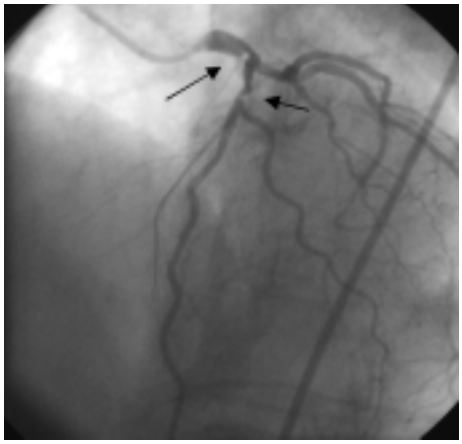

Figura 2. *La coronarografia selettiva sinistra evidenzia una stenosi dell'80% del tronco comune prima della biforcazione* (freccia) *ed una stenosi del 90% dell'arteria discendente anteriore prossimale* (freccia).

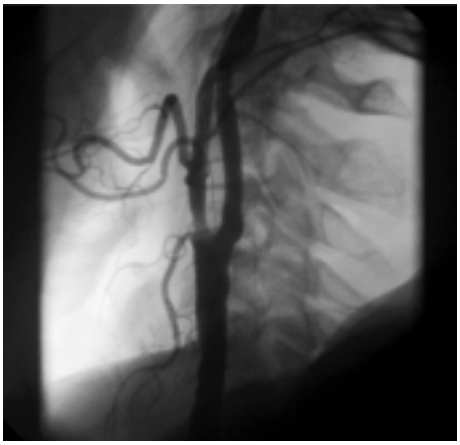

Figura 3. *Angiografia selettiva dell'arteria carotide comune sinistra dopo stenting dell'arteria carotide interna con successo procedurale.*

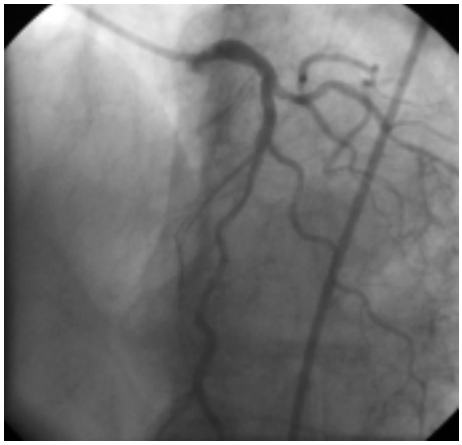

Figura 4. *Coronarografia selettiva sinistra dopo stenting dell'arteria discendente anteriore prossimale e del tronco comune con successo procedurale.*

di mortalità e stroke è di circa il 10%[3]. Tale rischio sarebbe stato ancora più alto nel caso riportato, sia per l'età avanzata che per le patologie associate. Di recente è stata suggerita come possibile alternativa la rivascolarizzazione percutanea, simultanea o differita, della patologia carotidea e coronarica, con favorevoli risultati immediati e a breve termine[4]. Il caso riportato, trattato con successo mediante impianto sequenziale di stent a livello dell'arteria carotide interna sinistra, della discendente anteriore e del tronco comune nell'ambito della stessa seduta, supporta ulteriormente la sicurezza e l'efficacia della rivascolarizzazione percutanea nei casi di patologia associata carotidea e coronarica, e ne suggerisce l'impiego anche nei casi in cui il quadro coronarografico indichi di per sé un trattamento chirurgico. Nel caso riportato, è stata accordata la precedenza alla rivascolarizzazione carotidea per la predominanza della sintomatologia cerebrale in presenza di morfologia angiografica tipica per ulcerazione di placca. Dal punto di vista della tecnica procedurale, è stato utilizzato un Wallstent perché la curvatura del vaso non è stata considerata tale da dover ricorrere ad uno stent al nitinolo che, sebbene più flessibile, per le caratteristiche della lesione trattata avrebbe potuto comportare un maggior prolasso di placca. Lo stent è stato posizionato a 10 atm, raggiungendo un rapporto pallone/vaso pari ad 1.

Il caso clinico riportato suggerisce quindi che nell'ambito della rivascolarizzazione percutanea, in presenza di stenosi carotidee serrate e lesioni coronariche ad alto rischio (ad esempio quelle localizzate nel tronco comune o nella discendente anteriore prossimale), è preferibile un trattamento delle due patologie simultaneo piuttosto che differito, al fine di ridurre la probabilità di stroke o infarto miocardico fatale nel periodo intercorrente le due procedure.

Bibliografia

1. Briguori C, Manganelli F, Scarpato P, et al. Acetylcysteine and contrast agent-associated nephrotoxicity. J Am Coll Cardiol 2002; 40: 298-303.

- Copyright - Il Pensiero Scientifico Editore downloaded by IP 18.118.200.136 Mon, 29 Apr 2024, 16:08:40

2. Kallikazaros I, Tsioufis C, Sideris S, Stefanadis C, Toutouzas P. Carotid artery disease as a marker for the presence of severe coronary artery disease in patients evaluated for chest pain. Stroke 1999; 30: 1002-7.
3. Borger MA, Fremes SE, Weisel RD, et al. Coronary bypass and carotid endoarterectomy: does a combined approach increase risk? A meta-analysis. Ann Thorac Surg 1999; 68: 14-20.
4. Al-Mubarak N, Roubin GS, Liu MW, et al. Early results of percutaneous intervention for severe coexisting carotid and coronary artery disease. Am J Cardiol 1999; 84: 600-2.